Aus der Universitäts-Frauenklinik zu Frankfurt am Main
(Direktor: Professor Dr. Dr. Guthmann)

Perlinguale Hormontherapie

angewandt bei einer Kastratin

Inaugural-Dissertation
zur
Erlangung der Doktorwürde in der gesamten Medizin
der Hohen Medizinischen Fakultät
der Johann Wolfgang Goethe-Universität
zu Frankfurt am Main

vorgelegt von
Elfriede Krebs,
approb. Ärztin aus Metz.

1941

Referent: Dr. med. habil Fritz Stähler
Korreferent: Prof. Dr. Dr. Guthmann

R. UNIV.
BIBLIOTHEEK
LEIDEN

Meinem lieben Vater!

Perlinguale Hormontherapie angewandt bei einer Kastratin.

Vorliegende Arbeit soll über die Ergebnisse der perlingualen Hormontherapie bei einer kastrierten Frau berichten.

Seit längerer Zeit wissen wir, daß die Hormone, d. h. diejenigen organischen Verbindungen, die in ganz bestimmten endokrinen Drüsen produziert werden und von dort teils als bereits aktive Substanz, teils als inaktive Vorstufen in die Blutbahn gelangen, einen entscheidenden Einfluß auf den ungestörten Ablauf gewisser Organfunktionen ausüben. Als das hormonale Zentrum aller innersekretorisch produktiven Organe müssen wir die Hypophyse betrachten, deren übergeordnetes Zentrum wiederum im Zwischenhirn liegt. Die nervöse Steuerung der endokrinen Drüsen erfolgt meist über den Sympathikus.

Auf Grund dieser Erfahrungen ist es möglich, in solchen Fällen die Hormontherapie durchzuführen, bei denen entweder fehlende Hormone ersetzt oder zu gering gebildete Hormone ergänzt werden müssen. Weiterhin ist es möglich, bei einer bestehenden Überfunktion gewisser endokriner Drüsen eindämmend auf die Hormonproduktion zu wirken.

Da, wie die Erfahrung gelehrt hat, auch der gesamte Genitalapparat der Frau unter hormonalem Einfluß steht, ist es auch weitgehend möglich, auf die Hormonproduktion der Ovarien hemmend oder fördernd einzuwirken. Für diese Form der Therapie ist jedoch eine genaue Kenntnis des weiblichen Menstruationscyklus Vorbedingung. Darum sei hier noch einmal kurz darauf hingewiesen.

Physiologie des weiblichen Menstruationscyklus.

Im periodischen Cyklus von vier Wochen kommt es bei der geschlechtsreifen Frau zum Follikelsprung, der sogenannten Ovulation, wobei jedesmal ein befruchtungsfähiges Ei das Ovar verläßt. Da der Ovulation selbstverständlich das Heranreifen eines Follikels vorausgehen muß, ist es wohl begreiflich daß alle Faktoren, die das Heranwachsen des Follikels beeinflussen, ebenso auch auf den Ovulationsvorgang einwirken. Alle diese Vorgänge sind jedoch nach aussen nicht sichtbar. So galt es zunächst einmal die Zusammenhänge zwischen Ovulation und Menstruation zu klären.

Auf Grund der histologischen Untersuchungen von Hitschmann-Adler, Robert Schröder und anderen lassen sich beim Ablauf des Cyklus verschiedene Phasen in den Eierstöcken und am Endometrium des Uterus feststellen.

1.) Die Prolieferationsphase:

Während der ersten 14 Tage des Cyklus reift im Ovar ein Follikel heran. Zur gleichen Zeit regeneriert sich die bei der Menstruation abgestossene Schleimhaut und baut eine proliferative Schicht, die sogenannte Funtionalis auf.

2.) Die Sekretionsphase:

In der zweiten Hälfte des Cyklus kommt es nach dem Follikelsprung zur Umwandlung der zurückgebliebenen Wand des Follikels zum Corpus-luteum. Gleichzeitig setzt die Hypertrophie der Funktionalis des Endometriums ein. Die stark geschlängelten Drüsen beginnen Sekret zu bilden. Die Schleimhaut ist nun fähig, ein befruchtetes Ei aufzunehmen. Findet eine Befruchtung nicht statt, so kommt es zur Nekrose des Endometriums. Die Schleimhhaut zerfällt und wird ausgestossen. Hierbei kommt es zu Blutungen aus den aufgerissenen Gefäßen der Basalis. Es beginnt eine Menstruation. Damit ist jedesmal ein Genitalcyklus beendet.

Aus den histologischen Veränderungen am Genitale während des Cyklus geht eindeutig hervor, daß das Ovar einen entscheidenden innersekretorischen Einfluß auf den gesamten Genitalapparat hat. Nach unseren heutigen Erkenntnissen wissen wir, daß das Ovar zwei für den Ablauf des Mensualcyklus und für die Entwicklung des Genitalapparates unbedingt notwendige Hormone produziert.

Das Follikelhormon.

Das nach seinem Ursprung benannte Hormon hat folgende Wirkung auf das Genitale:

1. Die Schleimhaut des Genitales, sowohl die des Uterus wie auch die der Tube, wird im Sinne der Profilerationsphase umgebildet, das heißt, die bei der Menstruation abgestoßene Schleimhaut wird wieder neu aufgebaut. Ist das Hormon in zu großen Mengen vorhanden, so zeigt sich das Bild der glandulärcystischen Hyperplasie, wie histologisch einwandfrei bewiesen werden kann.
2. Es bringt die Uterusmuskulatur zur vollen Funktionstüchtigkeit (Versuche von Clauberg und Kaufmann).
3. Das Wachstum der Milchdrüsen wird gefördert.

Chemischer Aufbau des Follikelhormons.

Das Follikelhormon oder Oestron, wie es benannt worden ist, ist ein Ketohydroxy-oestrin von der Bruttoformel $C_{18}H_{22}O_2$. Seiner chemischen Konstitution nach steht es dem Cholesterin und damit den Gallensäuren nahe. Es hat allerdings deren lange Seitenkette verloren, dieselbe ist aber durch ein Sauerstoffatom ersetzt worden.

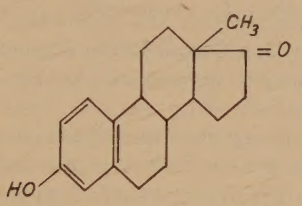

(Oestron)

In Kristallform wurde es zuerst von Butenandt in Deutschland dargestellt. (1930) Zur selben Zeit gelang es dem Amerikaner Doisy das kristallisierte Hormon aus der Follikelflüsigkeit darzustellen. Später wurde das Follikulin von der pharmazeutischen Industrie fast ausschließlich aus dem Harn schwangerer Frauen und trächtiger Stuten isoliert.

Das Follikelhormon ist löslich in Aether, Lipoidlösungsmitteln und Oelen, weniger allerdings in Wasser. Gegenüber Säuren, Basen, Fermenten oder Hitze ist es weitgehend widerstandsfähig.

Standartisiert wird das Follikelhormon oder Oestron nach internationalen Einheiten. Man versteht dabei unter ein I. E. die oestrogene Wirkung von 0,1 γ = 0,0000001 g des Standardpräparates. Dieses wird in London aufbewahrt.

Durch die Hydrierung des Oestron zum Oestradiol, das heißt zum Dihydrofollikelhormon wurde dessen Wirksamkeit wesentlich verbessert. Es ist 20fach stärker wirksam als Oestron. Der Schering A. G., Berlin, gelang es durch eine Veresterung des Follikelhormons mit Benzoesäure die für die moderne Therapie wirksamste Form des Oestrons das Oestradiolbenzoat herzustellen. Dieses wird nach internationalen Benzoateinheiten berechnet; hierbei entsprechen 10000 I. B. E. 1 mg des Präparates. Oestradiolbenzoat ist per injektionen und per oral wirksam, allerdings muß bei der peroralen Verabreichung eine größere Dosis gegeben werden, es wird per oral und per injektionem appliziert, je nach der Indikation.

Das von der I. G. synthetisch hergestellte „Cyren B" (Diäthylstilboestrol-propionat), das chemisch einen völlig anderen Charakter aufweist als Oestron und Oestradiol, zeigt jedoch qualitativ das gleiche Wirkungsbild. Die Dauer des Oestrus ist im Gegensatz zu Oestron bei Verabreichung von Cyren stets etwas verlängert. Cyren wird per oral und subcutan und intramusculär verabfolgt. Bei oraler Verabreichung im Vergleich zur Injektion ist die gleiche oder doppelte Menge zu geben.

Bisher war es nur möglich eine echte Proliferation bei Kastratinnen auszulösen mit dem von der I. G. hergestellten „Cyren".

Das Corpus-luteum-Hormon.

Das aus dem Gelbkörper stammende Hormon hat auf die Uterusschleimhaut folgende Wirkung:

Die unter der Einwirkung des Follikelhormons herangewachsene Uterusschleimhaut wird unter seinem Einfluß in die Sekretionsphase übergeführt, das heißt,, die Drüsen des Endometriums beginnen Sekret zu produzieren. Die Schleimhaut bildet sich so allmählich in Richtung der späteren Decidua um. Tritt eine Gravidität nicht ein, so geht das Ei unbefruchtet zugrunde und mit ihm das Corpus-luteum. Damit kommt es zum Ausstoßen der Schleimhaut, d. h. zur Menstruation. Im Falle einer Schwangerschaft jedoch baut sich unter dem hormonalen Einfluß des Gelbkörpers die Schleimhaut zur völlig funktionstüchtigen Decidua aus. Das Corpus-luteum schafft somit die Möglichkeit einer Einnistung für das befruchtete Ei.

Chemischer Aufbau des Corpus-luteum-Hormons.

Ebenso wie das Follikelhormon wurde das Gelbkörperhormon zuerst von Butenandt in kristalliner Form dargestellt. Seinem chemischen Charakter nach ist es ein Pregnendion, das den Namen Progesteron trägt. Seine Bruttoformel lautet: $C_{21}H_{30}O_2$. Sie ist der des Follikelhormons sehr nahestehend.

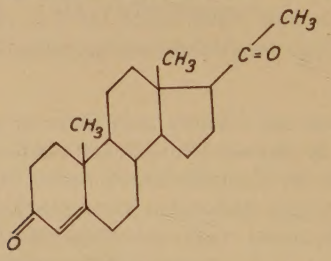

Corpus-luteum-Hormon (Proluton).

Die Untersuchungsergebnisse von Clauberg, Marker, Kamm, McGrew und Ehrhardt haben ergeben, daß das Gelbkörperhormon außer im Corpus-

luteum selbst auch in der Placenta und in ganz kleinen Mengen auch im Harn Neugeborener vorkommt.

In seinen Eigenschaften bezüglich seiner Löslichkeit entspricht es sehr weitgehend denen des Follikelhormons. Wie dieses ist es löslich in Oelen und Lipoiden, sehr wenig dagegen in Wasser. Alkalischen Substanzen gegenüber ist es außerordentlich empfindlich im Gegensatz zum Follikulin. Ebenso wie dieses ist es wiederum beständig gegen Säuren und Hitze.

Bis zur synthetischen Darstellung des Corpus-luteum-Hormons aus dem Stigmasterin wurde es aus frischen Schweineovarien gewonnen. Heute bringt die Schering A. G. das Gelbkörperhormon als Proluton in den Handel. Die Versuche von Engelhardt Graz, die die orale Wirksamkeit des Proluton C bei kastrierten Frauen nachgeprüft haben, haben ergeben, daß die durch Progynon aufgebaute Uterusschleimhaut durch Verabreichung von 100 mg Proluton C tägl. innerhalb von 5 Tagen in das Sekretionsstadium übergeführt wurde. Das per os wirksame Corpus-luteum-Hormon Derivat wurde von Inhoffen und Hohlweg zuerst im Jahre 1938 dargestellt. Es ist dies ein dem Progesteron nahestehender Körper, von den Autoren als „Pregnenin-olon" benannt. Unter dem Namen „Praoluton C" ist es in Tablettenform zu 5 und 10 mg in den Handel gekommen. Das auf synthetischem Wege hergestellte Proluton ist bezüglich seiner biologischen Wirksamkeit mit dem körpereigenen Gelbkörperhormon völlig identisch, wie durch zahlreiche Versuche nachgewiesen werden konnte.

Nachdem verschiedene Standardisierungsverfahren vorgeschlagen worden waren, hat das Internationale Hygiene-Komitee bestimmt, daß 1 mg Progesteron 1 Internationalen Einheit entspricht. 1 I.E. = 1 mg = 4 Klin. Einheiten.

Beziehungen zwischen Ovar und Hypophyse.

Wir sehen heute in der Hypophyse das übergeordnete Zentrum des Ovars. Wir nehmen folgendes an:

1. Das Hypophysenvorderlappen-Hormon A (Prolan A) stellt das Follikelreifungshormon dar. Unter seinem Einfluß entsteht bei der Follikelreifung das Follikelhormon. Sein chemischer Charakter ist bis heute noch nicht völlig geklärt, vermutlich steht es aber den Eiweißkörpern nahe. Es ist wasserlöslich, jedoch unempfindlich gegenüber schwachen Säuren und Basen.
2. Das Hypophysenvorderlappen-Hormon B (Prolan B) stellt das Luteinisierungshormon dar. Unter seiner Einwirkung kommt es zum Follikel-

sprung und damit zur Bildung des Corpus-luteum. Dieses produziert dann das Gelbkörperhormon.

Die gonadotropen Hypophysenvorderlappenhormone hängen eng mit den Ovarialhormonen bezüglich ihrer Wirksamkeit zusammen.

Für die Versuche an einer kastrierten Patientin wählten wir das von der Schering A.-G., Berlin, hergestellte Oestradiol in einer hochkonzentrierten Glycerinalkohollösung, 30 mg in 20 ccm. Wir gaben dies Präparat in der Form der „perlingualen" Tropfenmedikation, um so die Resorption des Medikamentes in den oberen Verdauungswegen, d. h. in Pharinx und Oesophagus zu fördern und den Pfortader-Kreislauf zu umgehen, d. h. die Resorption im Magen-Darm-Kanal weitgehend zu vermindern. Weiterhin gaben wir unserer Versuchsperson das ebenfalls von der Schering A.-G. hergestellte Proluton C in Tabletten per os. Für unseren letzten Versuch wählten wir noch ein Zusatzmedikament, das Tokopherolacetat. Dabei handelt es sich um das von Karrer synthetisch dargestellte Vitamin E, das uns von der Firma Hoffman la Roche zur Verfügung gestellt wurde.

Anwendung der perlingualen Hormontherapie bei einer Kastratin.

Bei unserer Versuchsperson handelt es sich um eine 43-jährige Frau von etwas reduziertem Ernährungszustand. Sie wurde in die Klinik eingewiesen wegen schwacher Blutungen und fleischwasserfarbenen Ausflusses, der seit einem Jahr bestand. Die Patientin klagte weiterhin über starke Gewichtsabnahme und Kreuzschmerzen, außerdem über Hitzegefühle und Wallungen.

Gynäkologische Anamnese.

Menarche mit 16 Jahren regelmäßig 28 L. M. vor 18 Jahren
Geburten: keine.
1921 Extrauteringravidität.
Die Patientin befindet sich seit 18 Jahren in der Menopause, da ihr die Ovarien wegen Adhäsionen im Anschluß an die Extraunteringravidität entfernt wurden.

Gynäkologischer Untersuchungsbefund.

Flaches Vaginalgewölbe. Der Uterus ist klein, ausreichend beweglich, anteflektiert. Die Portio ist klein, glatt. Der Muttermund ist grübchenförmig, Sondenlänge 5 3/4 cm. Die Parametrien sind beiderseits frei.

Nachdem das durch Probestrich gewonnene Uterusschabsel keine Zeichen für einen malignen Prozeß aufweist, versuchen wir mit perlingualen Gaben von Oestradiol den Aufbau und mit peroralen Gaben von Pro-

luton C die Umwandlung und menstruelle Abstoßung der Schleimhaut zu erreichen.

Probestrich vor Beginn der ersten Hormonkur:



Abb. 1: Atrophische Uterusschleimhaut.

1. Kur.

Die erste Kur führten wir in stationärer Behandlung durch. Dabei erhielt die Patientin insgesamt 600 mg Oestradiol in Alkohol-Glycerin und 500 mg Proluton C. Die Patientin erhielt dabei das Oestradiol, wie bereits erwähnt, perlingual in ganz kleinen Mengen über den Tag verteilt.

Die Dosen der beiden Präparate waren wie folgt verteilt:

In den ersten 20 Tagen je 30 mg Oestradiol täglich.
In 5 Tagen tägl. je 4 mal 5 mg Proluton C = 100 mg
In 5 Tagen tägl. je 6 mal 5 mg Proluton C = 150 mg
In 4 Tagen tägl. je 10 mal 5 mg Proluton C = 200 mg

Am 23. Tag der Kur, d. h. am 9. Prolutontag, nachdem die Patientin 180 mg Proluton C erhalten hatte, trat eine Blutung auf, die bis zum 30. Tag andauerte.

Die jeweiligen Phasen der Uterusschleimhaut prüften wir durch verschiedene Probestriche. Die erste Proberasio (in Evipan-Narkose) erfolgte am 14. Tag der Kur, nachdem die Patientin bereits 320 mg Oestradiol erhalten hatte. Dabei ergab sich folgendes Bild:

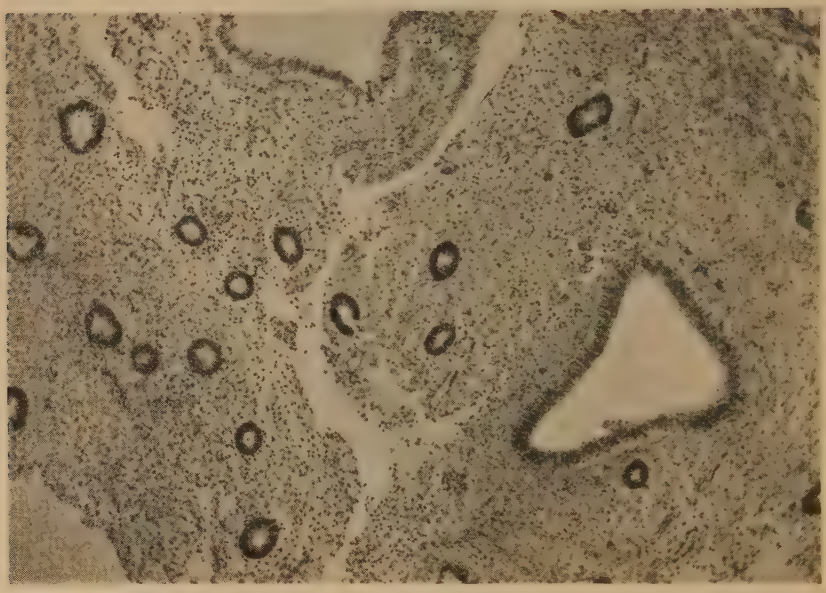

Abb. 2: Uterusschleimhaut in der Proliferationsphase mit Uebergang zur Hyperproliferation.

Die Uterusschleimhaut befindet sich, wie Abb. 2 zeigt, in der Proliferationsphase. Sie ist stark aufgelockert und weist unregelmäßig verteilte Drüsen auf, die teils klein und rund, teils stark erweitert sind. Der Uebergang zur Hyperproliferation ist zu bemerken.

Der 2. Probestrich erfolgte am 23. Tag der Kur, d. h. zu Beginn der Blutung. Die Patientin hatte bis dahin insgesamt 600 mg Oestradiol und 180 mg Proluton C erhalten. Die Uterusschleimhaut bietet folgenden Zustand:



Abb. 3: Glandulärcystische Hyperplasie der Uterusschleimhaut.

Der mikroskopische Befund des Uterusschabsel ergibt, wie Abb. 3 zeigt, eine mittelhohe Schleimhaut mit stark erweiterten Drüsen. Die Funktionalis bietet nun völlig das Bild der glandulärcystischen Hyperplasie.

Die letzte Proberasio führten wir durch nachdem die Patientin die Gesamtmenge von 600 mg Oestradiol und 500 mg Proluton verabreicht bekommen hatte. Die Blutung, die am 23. Tag der Kur begonnen hatte, hat jetzt aufgehört. Die Uterusschleimhaut ist nun wieder völlig atrophisch geworden. (Abb. 4)

Probestrich am Ende der ersten Hormonkur:



Abb. 4: Uterusschleimhaut in atrophischem Zustand.

Wie die vier Abbildungen der Uterusschleimhaut deutlich zeigen, hat sich dieselbe unter der Einwirkung der Hormonzufuhr von außen in eine Proliferationsphase (Abb. 2) ja sogar in eine Hyperproliferationsphase überführen lassen. Bei unseren späteren Versuchen verminderten wir daher auch die Dosis der Präparate um eine zu starke Wirkung zu vermeiden. Die Einwirkung des Follikelhormons konnten wir aber auch bezüglich seiner Wachstumsförderung auf den Uterus feststellen. Bei der Nachprüfung der Sondenlänge ergab sich folgendes:

Vor Beginn der 1. Kur Sdlge.: 5 3/4 cm.
Bei der Probeabrasio nach 320 mg Oestradiol Sdlge.: 8 cm.
Nach Verabreichung von 600 mg Oestradiol und 180 mg Proluton C Sdlge.: 8.5 cm.
Bei der letzten Probeabrasio am Ende der 1. Kur nach vorhergegangener Blutung Sdlge.: 7 cm.

Nach dieser ersten Hormonbehandlung wurde die Patientin aus der stationären Behandlung entlassen. Auf Befragen gab die Patientin an, daß ihr Allgemeinbefinden sehr gebessert sei. Die Ausfallserscheinungen, wie Wallungen und Hitzegefühle, über die die Patientin geklagt hatte, waren weitgehend gebessert.

Die nachfolgenden Hormonbehandlungen wurden ambulant durchgeführt.

2. Kur.

Bei der zweiten Hormonkur verringerten wir die Dosis der beiden Präparate um die Hälfte. Die Patientin erhielt insgesamt 300 mg Oestradiol in Glycerin-Alkohol und 250 mg Proluton C. Die Präparate waren wie folgt auf die Zeit von 22 Tagen verteilt:

in 10 Tagen tägl. je 30 mg Oestradiol	=	300 mg
in 5 Tagen tägl. je 30 mg Proluton C	=	150 mg
in weiteren 6 Tagen tägl. je 15 mg Proluton C	=	90 mg
am 22. Tag 10 mg Proluton C	=	10 mg
		250 mg

Die Veränderungen am Endometrium des Uterus wurden wieder durch Probestriche nachgeprüft.

Der erste Probestrich (im Chloräthylrausch) wurde vorgenommen nachdem die Versuchsperson insgesamt 300 mg Oestradiol und 150 mg Proluton erhalten hatte. Die Uterusschleimhaut war dabei, wie Abb. 5 zeigt, im Sinne der glandulärcystischen Hyperplasie verändert. Sie zeigt deutlich große cystisch erweiterte Drüsen mit einreihigem Epithel.

Abb. 5: Schleimhauthyperplasie (Endometrium nach Verabfolgung von 300 mg Oestradiol und 150 mg Proluton C.)

Nachdem die Patientin die volle Dosis von 300 mg Oestradiol und 250 mg Proluton C eingenommen hatte, wurde die zweite Probeabrasio vorgenommen. Die Uterusschleimhaut bot dabei den Zustand wie Ab. 6 es zeigt.



Abb. 6: Atropische Uterusschleimhaut.

Die Patientin hatte vor dem Probestrich 8 Tage lang stark geblutet. Im Uterusschabsel fanden wir nur Blut und wenig atrophische Schleimhaut mit kleinen Drüsen. Wie bei der ersten Hormonkur, so konnten wir auch bei dem zweiten Versuch durch Vergleichen der Sondenlängen bei den Probestrichen das Größerwerden des Uterus nachweisen.

Vor Beginn der 2. Kur Sdlge.: 6 cm.
Nach Einwirkung von 300 mg Oestradiol und 150 mg Proluton Sdlge.: 8 cm.
Nach 300 mg Oestradiol und 250 mg Proluton C Sdlge.: 7 cm.

Da wir mit der Dosis von 300 mg Oestradiol ebenfalls wieder eine Schleimhauthyperplasie erzeugt hatten, verminderten wir die Menge des Follikelhormons nochmals und führten eine dritte Kur durch.

3. Kur.

Die dritte Hormonbehandlung wurde mit 90 mg Oestradiol und 250 mg

Proluton C vorgenommen. Die Patientin nahm das Oestradiol, wie bei den vorhergegangenen Versuchen auch, in kleinen Mengen perlingual über den Tag verteilt. Die Versuchsperson nahm die Präparate wie folgt:

in 20 Tagen insgesamt 90 mg Oestradiol
in 5 Tagen tägl. 5 × 10 mg = 250 mg Proluton C.

Am letzten Prolutentag setzte eine Blutung ein. Am gleichen Tage machten wir eine Probeabrasio. Das Uterusschabsel ergab den mikroskopischen Befund, wie ihn Abb. 7 zeigt.

Abb. 7: Atropische Uterusschleimhaut mit kleinen Drüsen.

Eine Phase konnten wir bei dieser Schleimhaut nicht nachweisen. Wie die Abbildung zeigt, ist sie aufgelockert und atrophisch. Sie weist außerdem wenige kleine Drüsen auf, ohne Schlängelung. Eine Umwandlung in die Sekretionsphase ist also nicht erfolgt, und auch die Proliferation ist unvollständig geblieben.

4. Kur.

Da die Versuche von Stähler bezüglich der hormonsparenden Wirkung des Vitamin E bei der Behandlung des habituellen Abortes günstige Ergebnisse gezeigt haben, wählten wir für die 4. Kur eine kombinierte Thera-

pie von 90 mg Oestradiol und 250 mg Proluton und 375 mg Tokopherolacetat. Die Patientin erhielt die Präparate wie folgt verteilt:

in 20 Tagen tägl. 4,5 mg = 90 mg Oestradiol
in 5 Tagen tägl. 5 × 10 mg = 250 mg Proluton C
während der ganzen Kur, 25 Tage lang, tägl. 15 mg
= 375 mg Tokopherolacetat.

Am 25. Tage führten wir eine Probeabrasio durch. Mit der mittelscharfen Curette konten wir normal dicke Schleimhautstreifen gewinnen. Im histologischen Präparat ergab sich folgender mikroskopischer Befund: mäßig hohe Schleimhaut mit unregelmäßig verteilten, teils runden, teils leicht erweiterten geschlängelten Drüsen. In der gesamten Schleimhaut, vor allem aber unter der Epitheldecke der Schleimhaut liegen kleine Blutungen. Hier und da sind Zeichen der Umwandlung in die Sekretionsphase zu erkennen. (Abb. 8) Die Drüsenbilder entsprechen an diesen Stellen etwa dem Zustand am 16.—17. Zyklustag, d. h. dem 2.—3. Tag der Sekretionsphase.

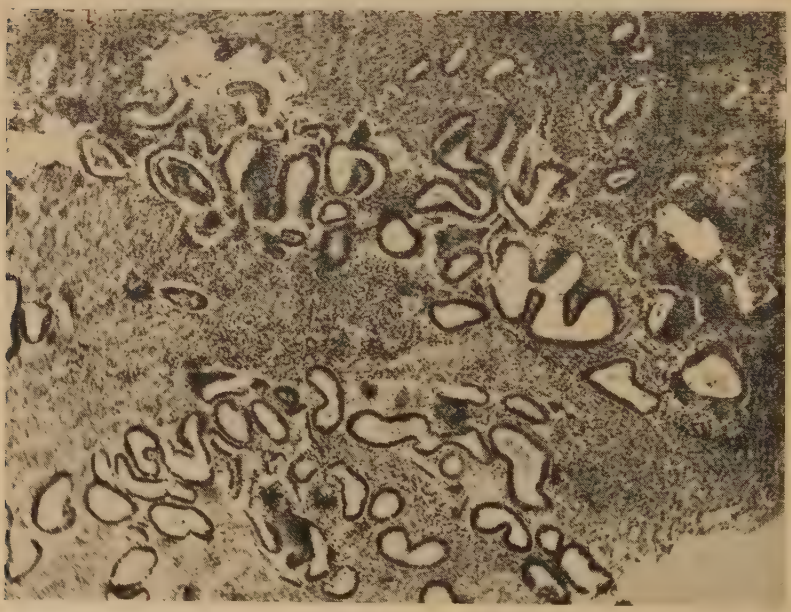

Abb. 8: Schleimhaut mit Zeichen der beginnenden Umwandlung in die Sekretionsphase.

Wir können abschließend über diese letzte Kur sagen, daß durch die Beigabe von Vitamin E eine verstärkende Wirkung erzielt werden konnte. Die Wirkung des Proluton C ist bei diesem Versuch erstmalig deutlich zu erkennen. Im Gegensatz zu der ohne E-Vitamin durchgeführten Kur konnten wir mit derselben Hormonmenge unter Zusatz von Vitamin E eine fast normal proliferierte Schleimhaut mit Anzeichen der beginnenden Umwandlung erzeugen.

Zusammenfassung.

1.) Unsere Versuche haben ergeben, daß bei einer Kastratin der Aufbau der Uterusschleimhaut durch perlinguale Einnahme von Oestradiol in unverdünnter hochkonzentrierter Glycerin-Alkohollösung unter Umgehung des Magen-Darmtraktus, sehr wohl möglich ist.

2.) Die Wirkung des Vitamins E (synth. Tokopherolacetat) zeigte sich unter gleichen Bedingungen der Hormonzufuhr in einer Steigerung der Proliferation und Umwandlung in die Sekretionsphase. Das Vitamin E scheint also für beide Hormone des Eierstocks eine Art Aktivator darzustellen.

3.) Mit Proluton C (Aethinylprogesteron) konnte in Dosen bis 250 mg nur unter gleichzeitiger Zufuhr von Tokopherol der Beginn der Umwandlung erzeugt werden.

Zum Schluß möchte ich es nicht unterlassen,

Herrn Dozent Dr. med. habil. Stähler

für die Ueberlassung des Themas und die während der Abfassung der Arbeit gegebenen Anregungen, sowie für die Uebernahme des Referates meinen Dank auszusprechen.

Schrifttum.

1. Zentralblatt für Gynäkologie, 6. August 1938, Nr. 32:
„Menstruation per os erzeugt" von Prof. Dr. med. C. Clauberg und Dr. Zya Ustin, Stabsarzt der türkischen Armee.
2. Zentralblatt für Gynäkologie, 1940, Nr. 3:
„Ueber die Auswertung eines peroral wirksamen Gelbkörperhormonpräparates bei der kastrierten Frau" von Dozent E. Engelhart.
3. Zentralblatt für Gynäkologie, 1940, Nr. 3:
„Die protektive Wirkung hoher Corpus-luteum-Dosen auf die Schwangerschaft bei Operationen am schwangeren Uterus oder seinen Nachbaroganen".
4. Klinische Wochenschrift, 1940, Nr. 25, S. 625:
„Vergleichende Versuche über die durch Cyren bezw. Follikelhormon ausgelöste verstärkte Prolanwirkung von E. Huf, Physiol. Inst. I. G. Wuppertal-Elberfeld.
5. Münchener med. Wochenschrift, 1939, Nr. 45, S. 1612:
H. Franke, Med. Poliklinik Königsberg:
„Zur Therapie extragenitaler Ausfallserscheinungen mit Cyren B".
6. Archiv für Gynäkologie, 170. Band, 1. Heft:
„Experimentelle und klinische Untersuchungen über das Vitamin E" von F. Stähler, E. Hebestreit und K. Fladung.

Lebenslauf.

Ich, Elfriede Daniela K r e b s , wurde am 17. 12. 1916 zu Metz als Tochter des in der dortigen Stadtverwaltung tätigen Dr. Robert Krebs und seiner Ehefrau Margarethe, geb. Magot, geboren. 1918 mußten meine Angehörigen die Stadt verlassen. Sie verzogen nach Wiesbaden. Daselbst besuchte ich von Ostern 1923—1928 das Privatlyceum Schaus. Nach dessen Auflösung besuchte ich das Oberlyceum mit Frauenschule zu Wiesbaden, an dem ich Ostern 1936 meine Reifeprüfung ablegte. Vom 1. April 1936 bis 1. Oktober 1936 war ich im freiwilligen Arbeitsdienst. — Vom Wintersemester 1936/37 bis zum Wintersemester 1941 studierte ich an den Universitäten Frankfurt a. M. und Leipzig. In Frankfurt am Main legte ich mein Staatsexamen ab .

Satzherstellung: Ludwig Baum, Frankfurt a. M., Reineckstraße 17–19.
Druck: Karl Leinberger, Frankfurt a. M.-West.

41/30